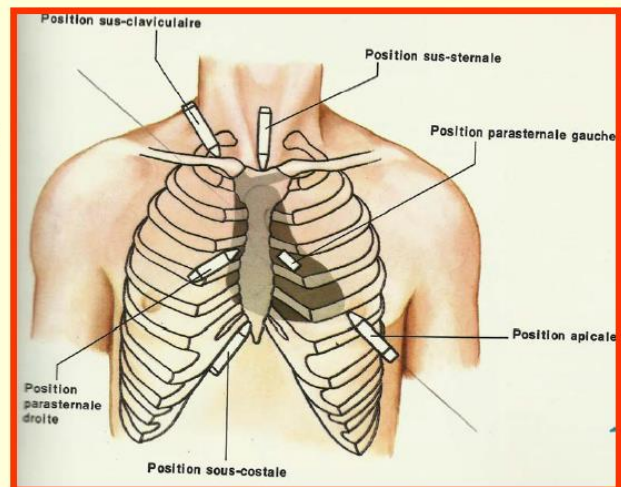


# **LIVRET ECHOCARDIOGRAPHIE**

**DIALA KHRAICHE**

# Fenêtres acoustiques usuelles

- Parasternale gauche
- Apicale
- Sous-costale
- Suprasternale
- Parasternale droite



Les vues 2D guident l'écho TM

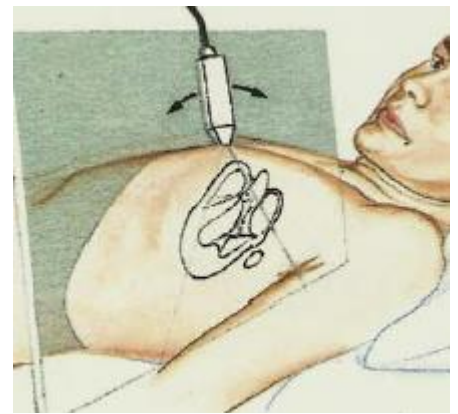## 1- PARATSERNALE GRAND AXE

### *Acquisition*

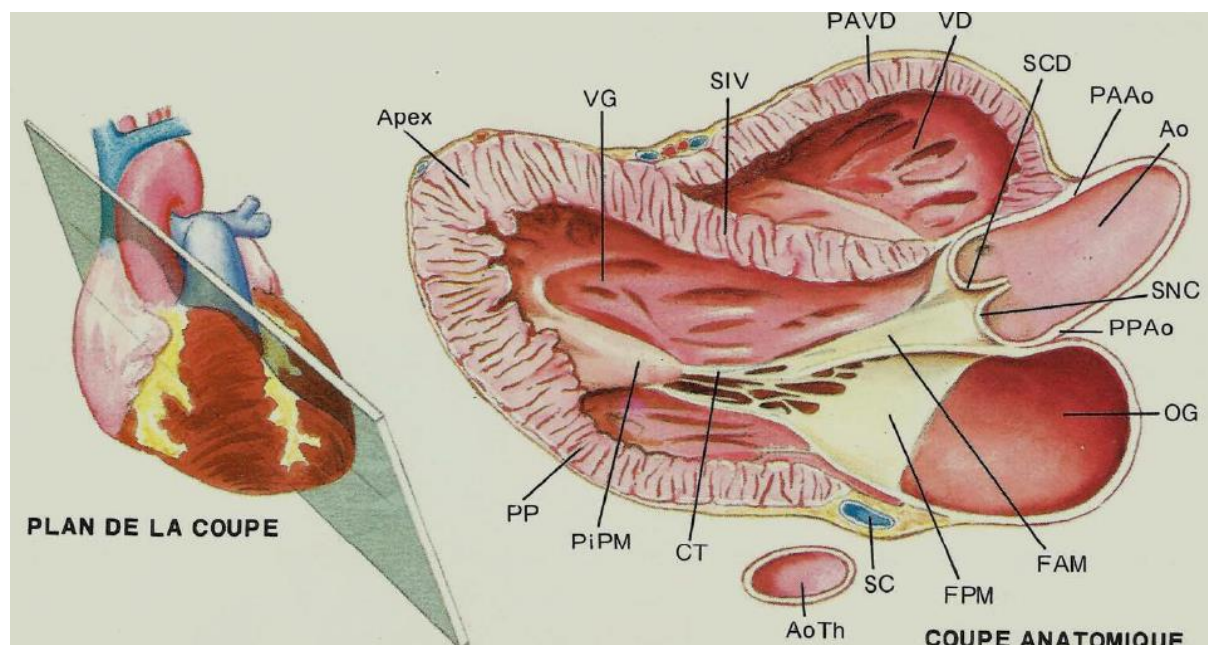
- Patient en decubitus lateral gauche
- Bras gauche sous la tête

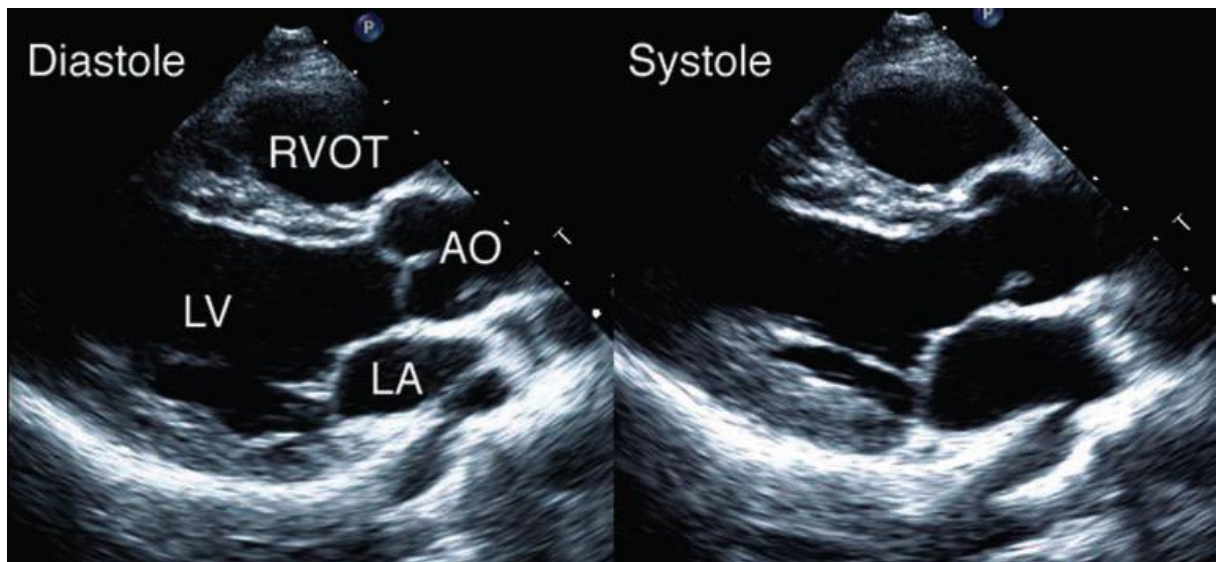
### Sonde:

- Troisième/quatrième espace intercostal environ
- Proche du bord gauche du sternum
- Sonde orientée horizontalement, marqueur vers l'épaule droite



Le Septum interventriculaire est horizontal et on voit les deux feuillets de la valve mitrale et les 2 cusp de la valve aortique.






*Paramètres à mesurer sur cette vue :*

- Diamètre de l'anneau aortique, du culot aortique ( Valsalva, junction sino tubulaire et aorte ascendante : en diastole
- Diamètre sous aortique : en systole
- Diamètre de l'infundibulum du VD au dessus de la valve aortique en diastole
- Diamètre de l'anneau mitral

**En Doppler couleur:**

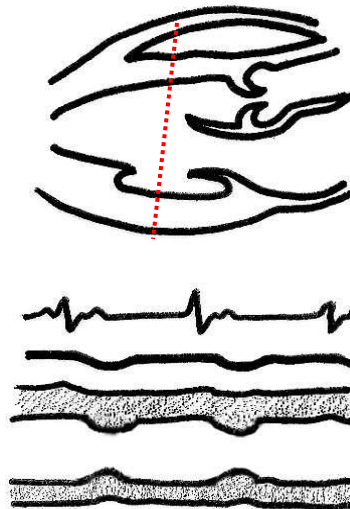


- Fuite mitrale: jet en systole dirigé vers l'oreillette ( couleur bleu le plus souvent car s'éloigne de la sonde)
- Fuite aortique: jet dirigé vers le ventricule en diastole (couleur bleu le plus souvent car s'éloigne de la sonde )
- Sténose aortique : aliasing sous la valve, au niveau de l'anneau ou en supra valvulaire

## M mode du ventricule gauche

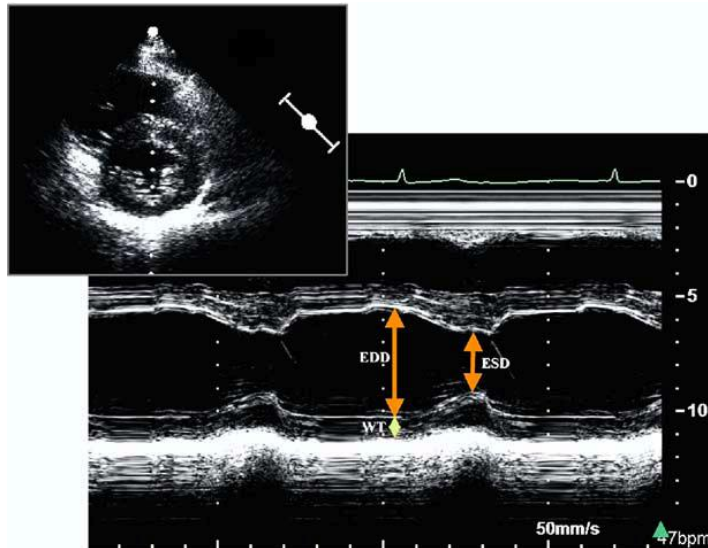
### *Acquisition*

- The M-mode cursor is directed through the LV just below (apical to) the tips of the MV leaflets. Le curseur doit être perpendiculaire au Septum interventriculaire, placé au just au dessus de la tête des feuillets de la valve mitrale.
- Il faut bien voir l'endocard ( hyperéchogène au contact du "noir" de la cavité ventriculaire. Attention à bien distinguer des cordages de la valve mitrale qui ont une mobilité différente de l'endocarde qui suit la mobilité du myocarde sous jacent ( échogénicité grise)



### *Paramètres à mesurer :*

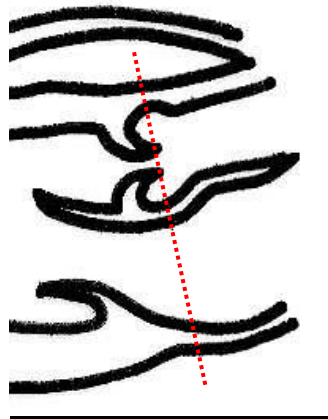
- Diamètre télédiastolique et télésystolique du ventricule gauche) DTDVG, DTSVG, épaisseur du septum et de la paroi postérieure en diastole et systole.



- Mesures calculées : fraction de raccourcissement, fraction d'éjection (Teicholz), masse du ventricule gauche LV mass, Fractional Shortening, Ejection Fraction

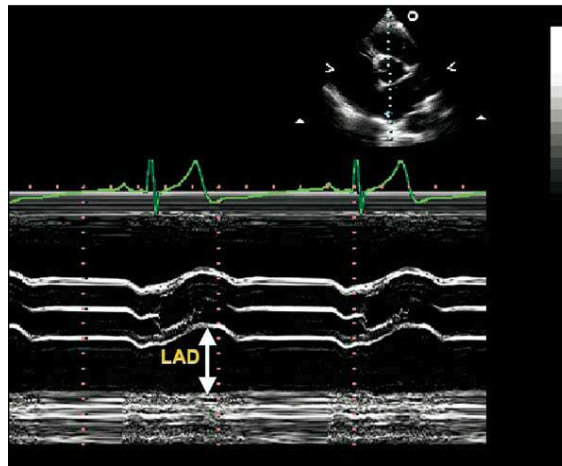
### M-mode de l'aorte et de l'oreillette gauche (image 12)

*Acquisition*



*Paramètres mesurés:*

- Diamètre de l'oreillette gauche en systole (diamètre maximal) : LAD
-




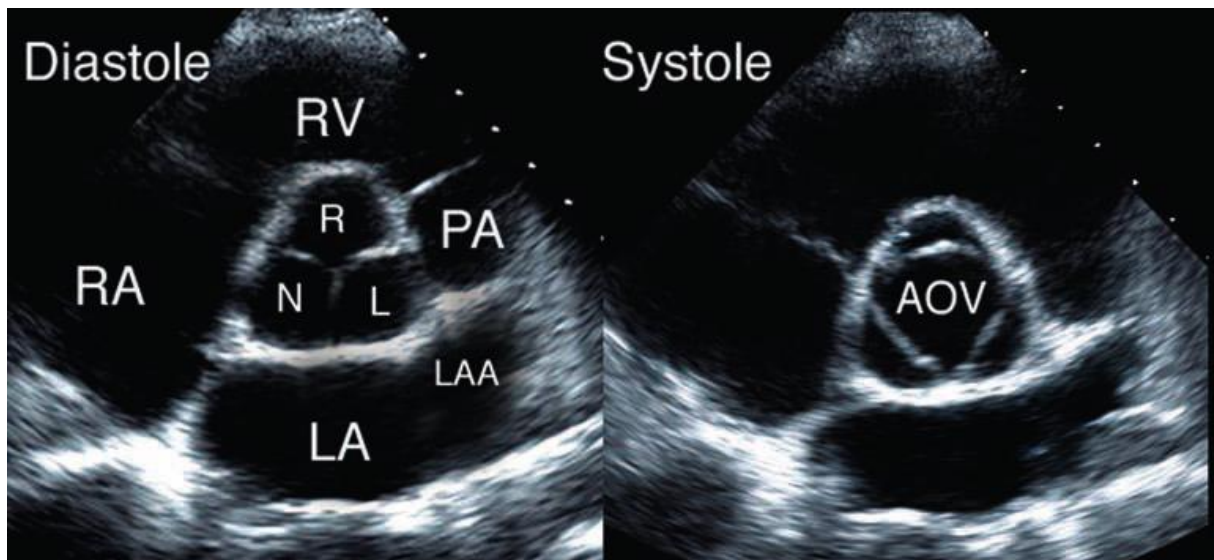
## 2- PARATSERNALE petit AXE

### *Acquisition*

- A partir de la vue en parasternal grand axe, faire une rotation de 90 degré dans le sens horaire. : on obtient la petit axe.
- On doit voir le ventricule gauche bien circulaire au niveau de la valve mitrale. On peut ensuite orienter la sonde vers l'épaule droite pour voir la partie la plus basale au niveau des anneaux aortique et pulmonaire; on peut orienter vers l'apex du Coeur ( épaule gauche) pour dégager les vues petit axe du ventricule gauche au niveau moyen ( piliers mitraux) et apical.


**A: petit axe au niveau des anneaux aortique et pulmonaire:**





RA : oreillette droite  
 LA : Oreillette gauche  
 R, N et L : cusp aortique droite, gauche et non coronaire  
 RV : ventricule droit  
 PA : tronc de l'artère pulmonaire

**B: petit axe au niveau des feuillets de la valve mitrale: parois basales du ventricule gauche :**

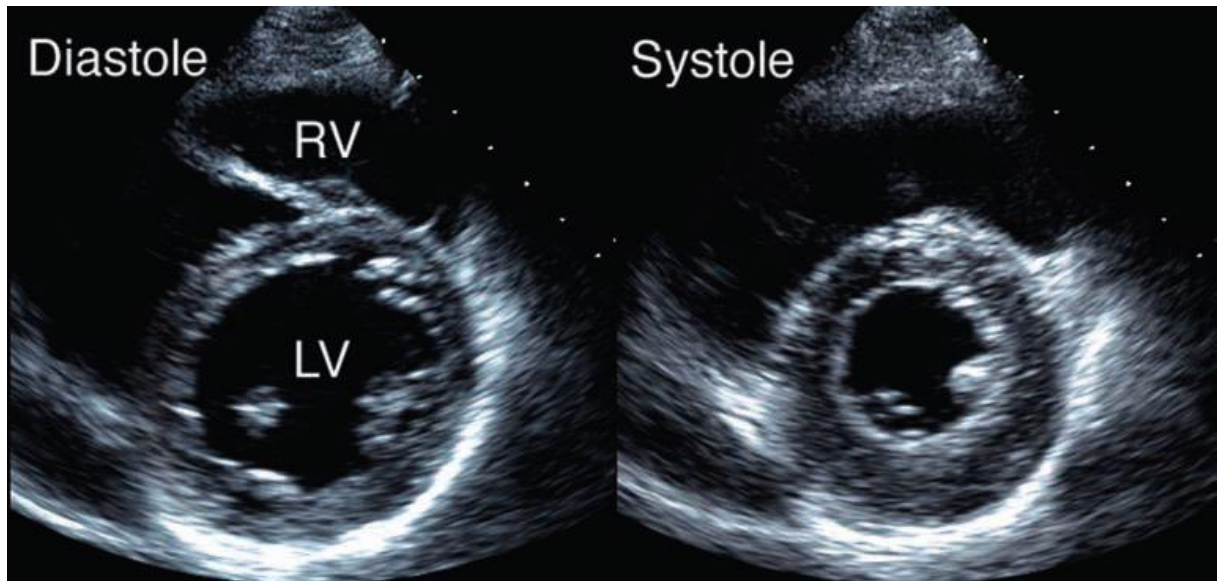


- Géométrie septale, cinétique des différentes parois, épaisseur des parois du ventricule gauche

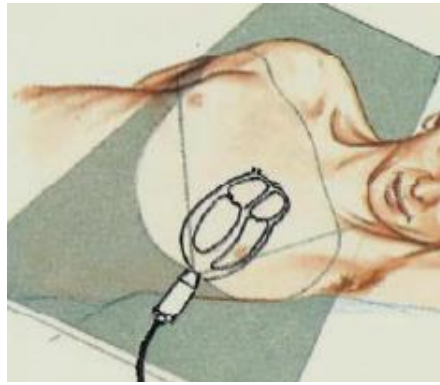
**C: petit axe au niveau des piliers de la valve mitrale: parois moyennes du ventricule gauche :**



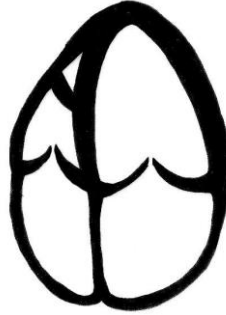
*Acquisition*



2 a– Apicale 4 cavités



*Acquisition*




- Patient en decubitus lateral.

*Paramètres à mesurer*

- Volumes du ventricule gauche en télédiastole et télésystole permettant le calcul de la FEVG Simpson Biplan
- Surface et volume de l'oreillette gauche
- Surface télédiastolique et télésystolique du ventricule droit, TAPSE
- Surface de l'oreillette droite

### **Doppler couleur pour detection des fuites**




*Variables to be measured in this view :*

**Doppler continu sur la fuite tricuspide en systole:**

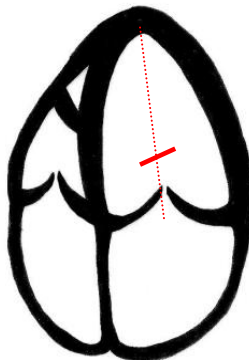
Permet d'estimer la pressions ventriculaire droite en systole qui est égale à la pression pulmonaire en l'absence de sténose de la voie VD AP:

$$PVD = 4V^2_{max} + POD$$



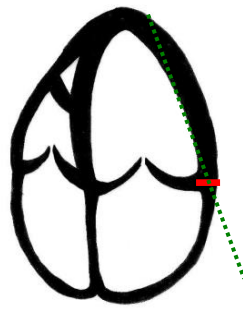
**Doppler pulsé mitral pour voir le flux de remplissage**

—

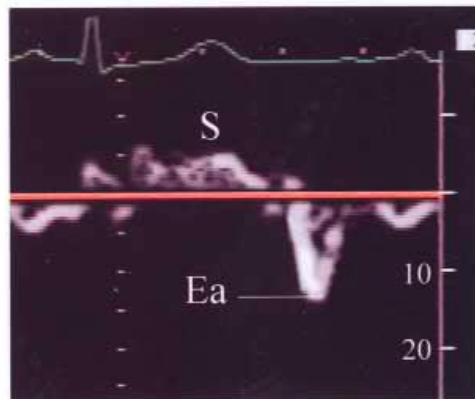
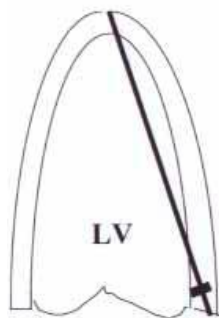


- Vitesse Onde E ( remplissage passif)
- Vitesse Onde A ( remplissage actif)
- Vitesse Rapport Mitral E/A ratio
- Vitesse Temps de Décélération onde E mitrale

**Vitesses tissulaires en Doppler tissulaire à l'anneau mitral**



## Tissue Doppler Myocardial Velocity

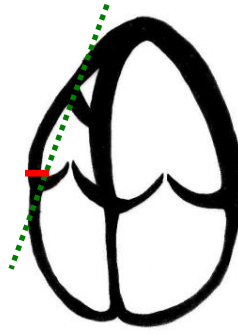


### *Variables à mesurer*

- Vitesse Onde Sa Mitral Lateral
- Vitesse Onde Ea Mitral Lateral ( normale >15cm/s)
- Vitesse Onde Aa Mitral Lateral

Si  $E/Ea < 8$ : pressions de remplissage basses  
 Si  $E/Ea > 10$ : pressions de remplissage élevées

### ***Vitesses tissulaires en Doppler tissulaire à l'anneau tricuspide***



Paramètre à mesurer

Tricuspid annular velocities

- Vitesse Onde Sa tricuspid ( normale  $>11\text{cm/s}$ )
- Vitesse Onde Ea tricuspid
- Vitesse Onde Aa tricuspid

•

2 b - Apicale 5 cavités

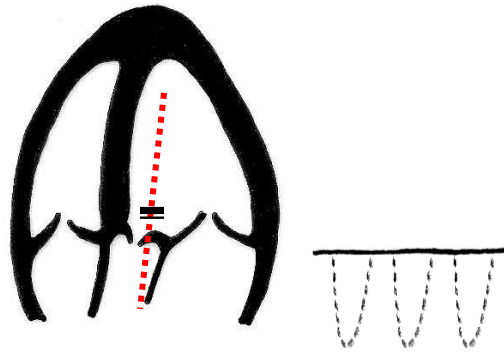
- On incline la sonde antérieurement (vers le menton )



**Doppler couleur**

**Permet de voir les obstacles sous aortiques, les CIV péri membraneuses, les fuites valvulaires aortiques**

**Doppler tissulaire en sous aortique**

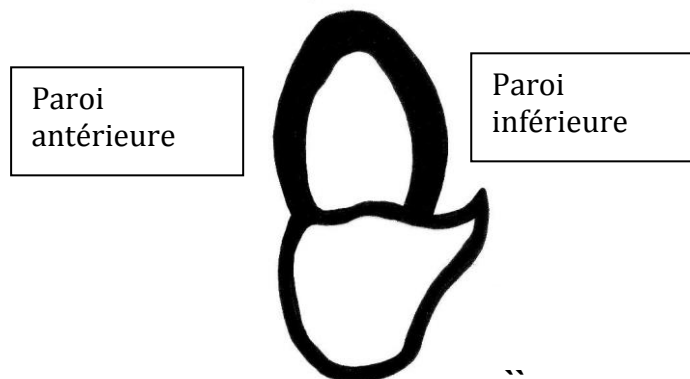


- Mesure de l'ITV sous aortique pour calculer le debit cardiaque.

2 c - Apicale 2 cavités

*Acquisition*

- À partir de la 4 cavités, rotation anti horaire de 90 degrés



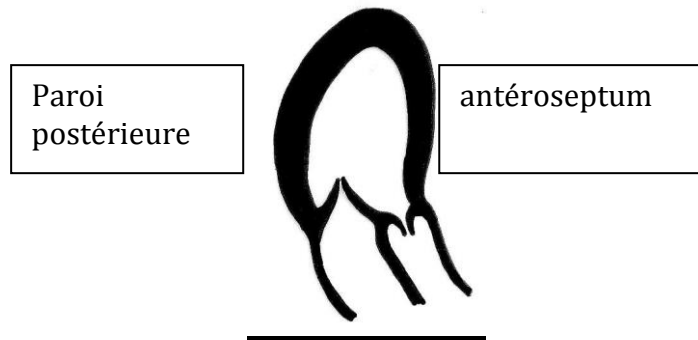
*Variable à mesurer*

- Diameter télédiastolique et télésystolique du ventricule gauche pour FEVG Biplan

2 d - Apicale 3 cavités

*Acquisition*

- À partir de la 4 cavités, rotation anti horaire de 120 degrés



**Pour toutes les dimensions mesurées chez l'enfant, il faut calculer un Z score pour savoir si la dimension mesurée est dans les normes par rapport au poids, taille et / ou âge de l'enfant:**

<http://parameterz.blogspot.com/>

**Les dimensions sont normales si le Z score est entre -2 et +2 :  $-2 < Z \text{ score} < +2$**