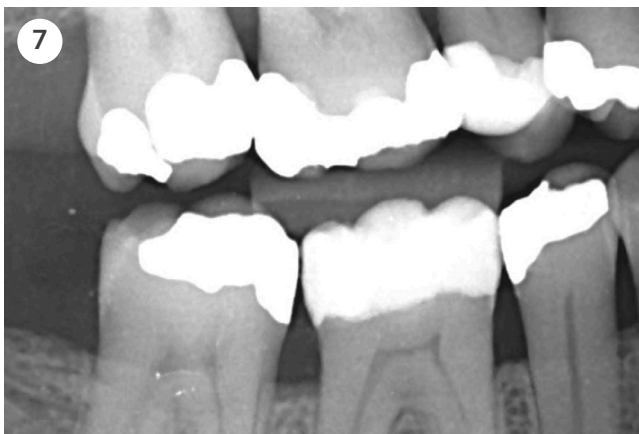
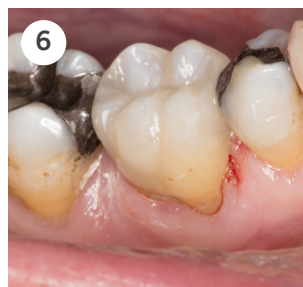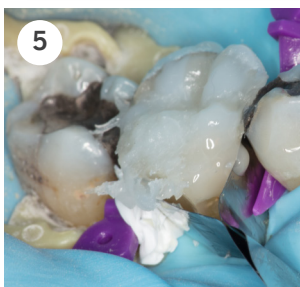
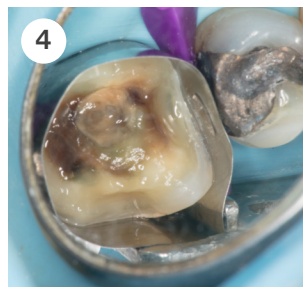
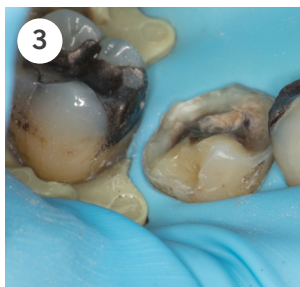

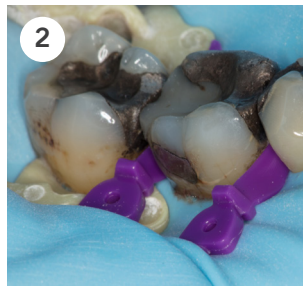
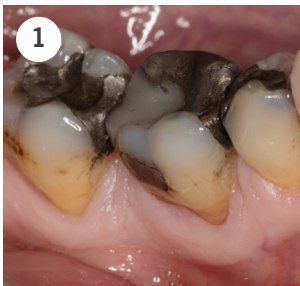

Venus Diamond ONE case

af Tandlæge Søren Zedlitz, Danmark

Venus ONE simplificerer det at lave restaureringer i molarregionen da man ikke behøver en farveprøve. Selv i denne mere avancerede case, hvor en gammel amalgamfyldning fjernes, udført af Tandlæge Søren Zedlitz, kunne Venus Diamond ONE anvendes sammen med en opaque/dentin farve, for at skjule misfarvningen fra amalgamfyldningen.



- 1:** 6- omlaves p.g.a sekundær caries og infraktioner- grundet en gammel amalgam fyldning.
- 2:** Der anlægges kofferdam omkring tanden, samt ekspanderende kiler approssimalt.
- 3:** Den gamle amalgam/komposit fyldning fjernes, en 2 mm præparation foretages i hele tandens omkreds, inklusivt buccalt hvor en vertical præparation laves for at materialet kan blende naturligt ind i overfladen.
- 4:** Et matricebånd placeres omkring tanden, 2 trins selektiv emaljeæts foretages, og der bondes med Clearfill SE.
- 5:** Vægge bygges op med Venus ONE. Venus Diamond OMC appliceres centralt i kavitetsbunden i 2 mm lag, derefter appliceres Venus Diamond ONE i 2 mm lagvist , hvorefter Venus Diamond CO tilføjes ved kuserne.
- 6:** Slut resultat efter polering, i hydreret tilstand.
- 7:** Venus ONE shade har en høj røntgenkontrast for at sikre en pålidelig diagnose.



Venus Diamond ONE

Casestruktur af Tandlæge Søren Zedlitz, Danmark

