

The TRUTH About
CANCER [LIVE]

癌症的真相

ORLANDO, FLORIDA 2017

癌症治疗的科学创新
关于癌症的战争，德州纪实（第一部分）

Stanislaw R. 博金斯基 医学博士
博金斯基 医疗中心-希望之城,休斯顿, 德克萨斯

发表于《癌症的真相:全球探索》，2017年10月6日

联系我们: a4mchina@gmail.com, a4mchina@126.com



Stanislaw R. 博金斯基, 医学博士

以优异成绩毕业于波兰卢布林医学院，并于1967年获得医学博士学位。随后在1968年，他获得了生物化学博士学位。他从1967年到1970年做住院医师。1970年10月至1977年，他被休斯敦贝勒医学院聘为助理研究员和助理教授。在贝勒大学期间，博金斯基博士的研究得到了美国国家癌症研究所(National Cancer Institute)的赞助和部分资助，安德森癌症研究中心的医生也参与了这项研究。1977年7月1日，博金斯基博士从贝勒医学院辞职，作为特殊人才移民美国，并成立了博金斯基研究实验室。多年来，集团发展壮大，先后成立了博金斯基研究所、博金斯基医疗中心和制药厂。博金斯基博士担任总裁，董事会主席，是医疗中心和制药厂的拥有者。博金斯基博士是抗瘤酮(ANP)的发现者及命名者，也是全球最早创新蛋白质多肽结构的科学先锋。是对抗癌症的生化防御的组成部分。他还发现了治疗癌症、病毒感染(包括艾滋病、自身免疫性疾病、帕金森病、神经纤维瘤病和再狭窄)的新方法，并著有《衰老新理论》。他的贡献包括涉及42个国家的520项专利和300多份科学出版物。他是北京天坛医院和佑安医院的客座教授，也是众多其他专业国际组织的成员，获得过20多个国际奖项，并拥有伯爵世袭头衔。



Burzynski

CLINIC

First, Do No Harm!

40
YEARS OF
SAVING
LIVES

The TRUTH About **CANCER [LIVE]**

ORLANDO, FLORIDA 2017

希望之城
从“死亡名单”上
拯救生命40年。





美国休斯顿
博金斯基
研究所

1971年1月，理查德·尼克松总统宣布了抗击癌症的战争

也是一场信息（舆论）战。它被普遍认为是一个巨大的失败，被称为“医疗领域的越南战争”。事实是，它真的失败了吗？！我的答案是，不是。以下是证明。

1. 1970年，我受邀把自己发明的抗塑剂(ANP)带到了美国。抗癌战争提供了55000美元的资助。这有助于在1976年为病人提供治疗(正如承诺的那样)。第一例患者于1977年治愈。
2. 政府机构- FDA和德州医学委员会(TMB) - 知道这种治疗有效。他们不但没有支持这个项目从而提供美国人民治疗新方法，而且开始了一场信息（舆论）战争来摧毁博金斯基博士和他的研究。
3. 博金斯基博士和他的团队坚持不懈，最终获得了胜利并获得了处方药物的批准并把另外两种药物推行到了的最后一步审批，也就是第三期临床试验。




圣经:

“于是在天上有了争战。米迦勒和他的使者与蛇争战。大龙就是那古蛇，名叫魔鬼，又叫撒但，是迷惑普天下的。他被扔进了土里”。(启示录12:7-9)

第一次圣经战争是文字之战或论战之战（舆论之战）。为为信息战。用现代术语来说，这将是一场“网络战争”。

LONG TERM BRAIN TUMOR SURVIVORS REUNION

Houston, October 15, 2004



事实：
数字表示自治疗完成后的
生存年数
(截至2017年2月)



2001
- 医疗中心**25**周年
纪念日

这些曾患脑瘤的患者现
在长大了，**16岁**
(截至**2017年2月**)

许多病人的生命得到挽救，
许多人的晚期癌症得到治愈。

我想介绍一些这样的病人



托尼被诊断为脑膜瘤，并转变为4级恶性胶质母细胞瘤(GBM)。他的治疗只包括抗瘤酮，他在良好的状态下存活了23年。

GBM



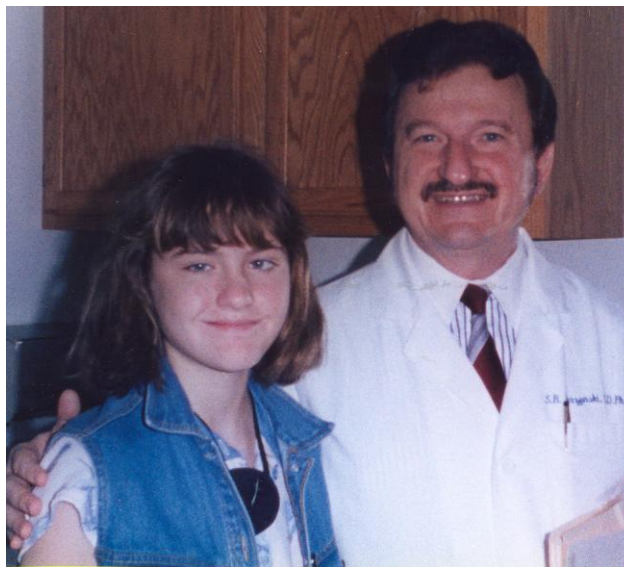GBM

苏珊的恶性胶质母细胞瘤**GBM**在手术、放疗和化疗后复发。她在仅使用抗瘤酮治疗后**存活了20年**。



GBM

杰米复发的恶性胶质母细胞瘤**GBM**接受了手术、放疗和化疗。接受抗瘤酮治疗后他已经活了**16年**。



脑干胶质瘤- DIPG



杰西卡的DIPG完全依赖于抗瘤酮。治愈后她成为两个孩子的快乐母亲
21年的幸存者。



6岁
星形细胞瘤, 脑瘤

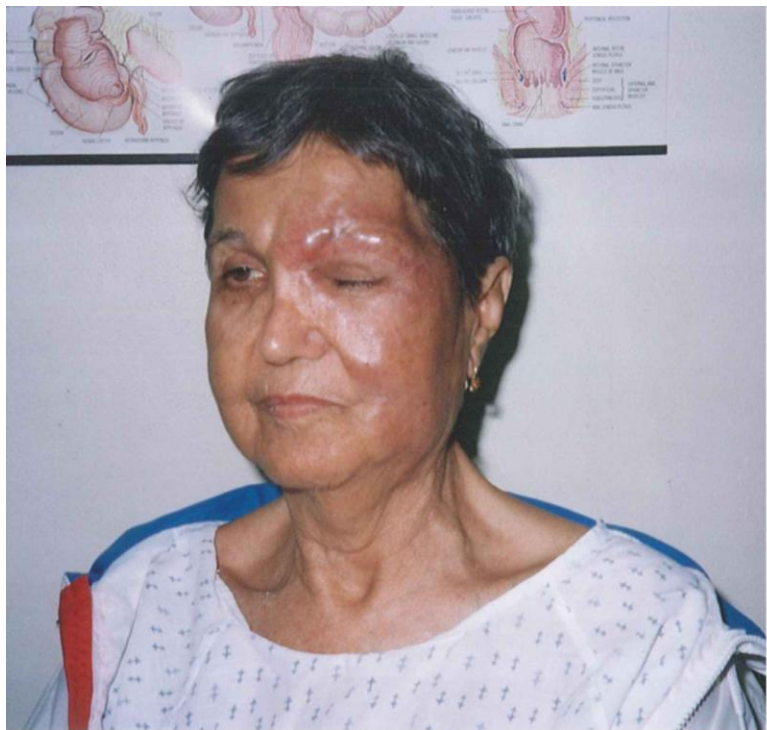

保罗6岁时被诊断出患有致命的星形细胞瘤，在这种情况下无法使用手术治疗。在接受了抗瘤酮治疗后，他已经健康生活了32年。



非霍奇金淋巴瘤，4期

Mary Jo于1991年来到我们这里治疗晚期非霍奇金淋巴瘤。现在，**26年**过去了，她的健康状况良好。



1994年6月 - 71岁
非霍奇金淋巴瘤




抗瘤酮治疗6周后



1998年，乔迪因患恶性星形细胞瘤接受抗胶质瘤治疗。如今，19年过去了，她婚姻家庭幸福，而且是两个孩子的母亲。

恶性星形细胞瘤、脑瘤

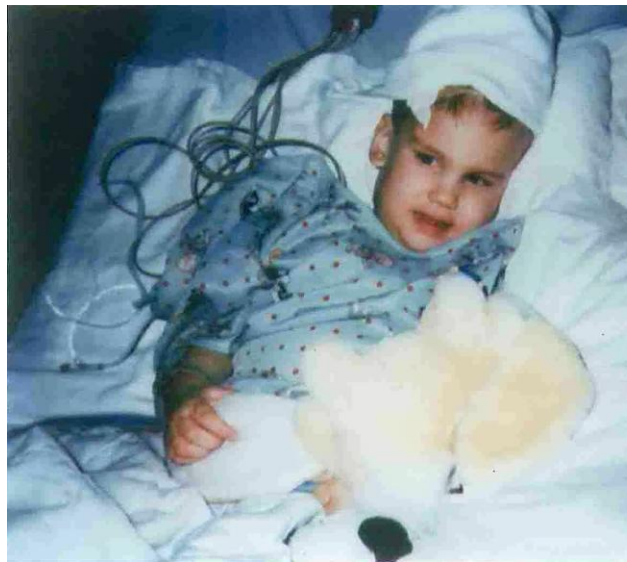




10 个月
恶性松果体母细胞瘤、脑瘤

索菲亚在10个月大的时候
被诊断出患有高度恶性的
脑瘤——松果体母细胞瘤。
目前，经过抗瘤酮ANP治
疗，她21岁，身体健康。





2岁
成神经管细胞瘤,脑瘤



达斯汀，2岁，在脑部恶性肿瘤，髓母细胞瘤手术后被送来。手术后他的肿瘤仍然存在。他在接受抗癌酮ANP治疗后完全康复，现在25岁。

联系我们: a4mchina@gmail.com, a4mchina@126.com