

The TRUTH About
CANCER [LIVE]

癌症真相

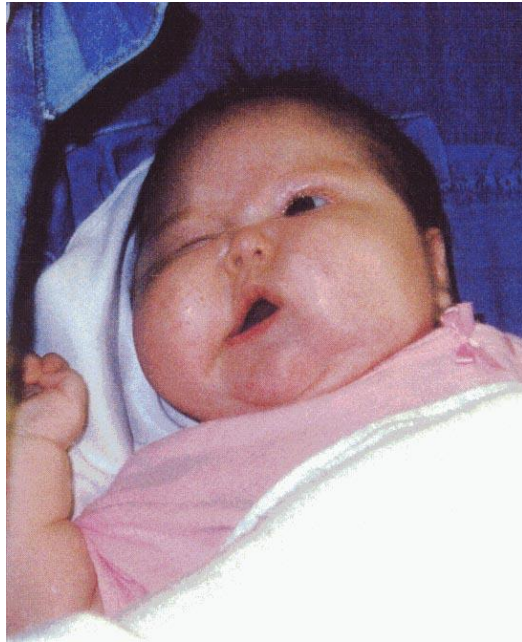
ORLANDO, FLORIDA 2017

癌症治疗的科学创新
关于癌症的战争，德州纪实（第二部分）

Stanislaw R. 博金斯基 医学博士
博金斯基 诊所, 休斯顿, 德克萨斯

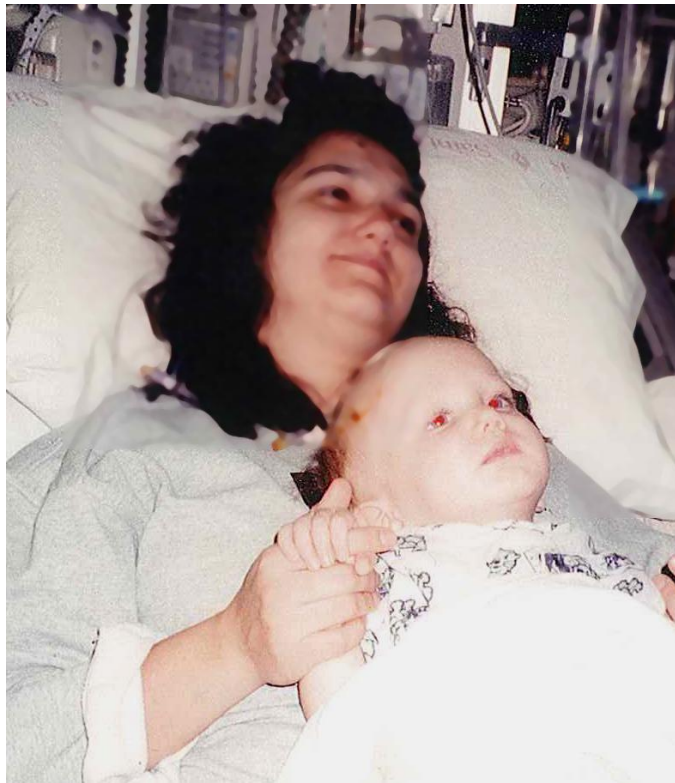
发表于《关于癌症的真相:全球探索》，2017年10月6日
联系我们: a4mchina@gmail.com, a4mchina@126.com

2017 - 18岁



1988 - 7周
DIPG - 脑干胶质瘤
“瘫痪, 无法治疗...”

Tori患有致命的脑瘤(DIPG), 在她3个月大的时候被带来接受抗瘤酮ANP治疗。现在她是一个非常健康的**19岁女孩**。




罗伊两岁时被诊断为成神经管细胞瘤。通过抗瘤酮（ANP）治疗，他现在**18岁**，身体健康。

2岁
成神经管细胞瘤,脑瘤



6岁
毛细细胞性星形细胞瘤，脑瘤



2017 - 29岁

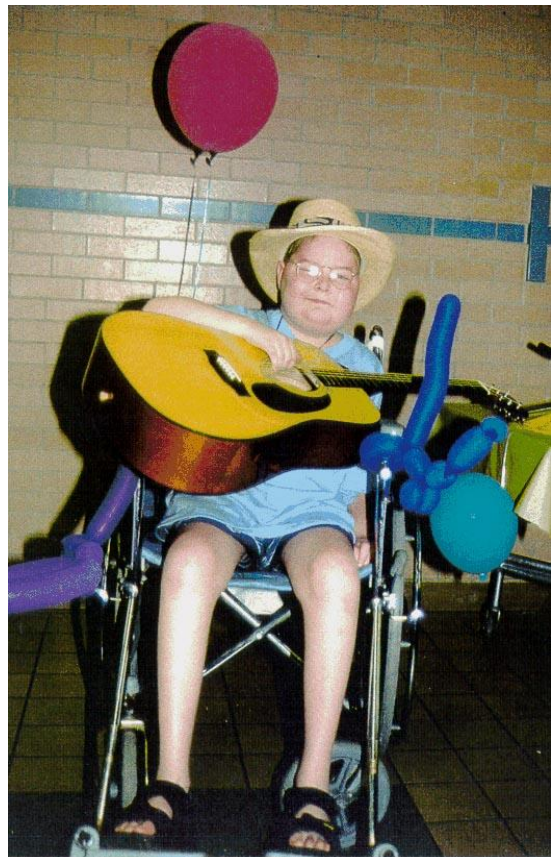阿曼达6岁的时候来到
诊所，她患有脑瘤，星
形细胞瘤。经过抗瘤酮
(ANP) 治疗现在她29
岁了，看起来很棒。



7岁
视觉通路星形细胞瘤



Mary在7岁时来到我们这里，她有**5个**脑瘤和结节(视路星形细胞瘤)。经过治疗，她现在**24岁**，是一名出色的芭蕾舞演员。



11岁
星形细胞瘤,脑瘤



2017 - 29岁

莱恩第一次来我们医疗中心时才11岁。现在他已经29岁了，婚姻幸福。

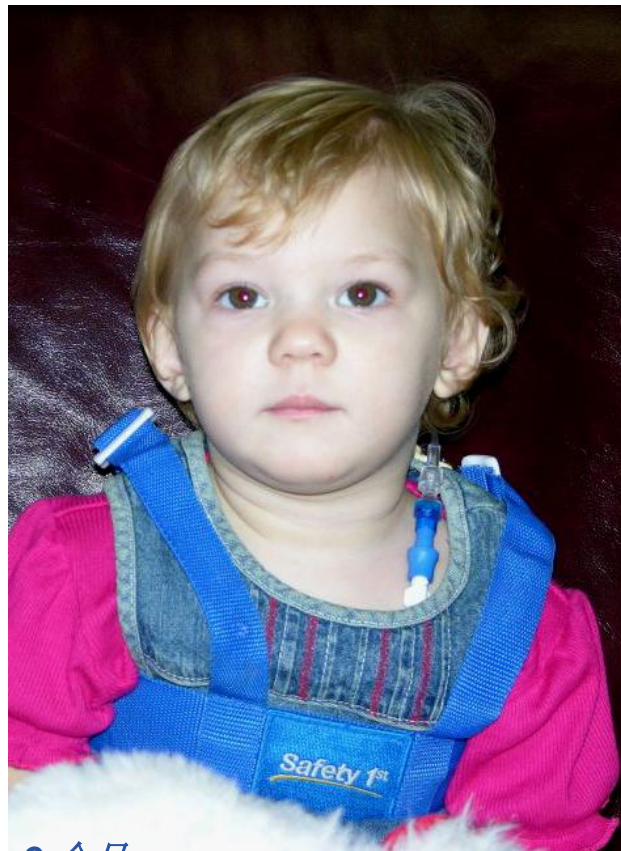

4岁
恶性黑色素瘤

2017 - 35岁



杰西卡5岁时被诊断为转移性恶性黑色素瘤。杰西卡面临着一个可怕的决定，就是她的左腿将截肢。ANP的治疗不仅挽救了她的腿，使她摆脱了癌症。她现在35岁，婚姻幸福，有5个孩子。



9 个月
肾上腺皮质癌



凯尔西被诊断出患有肾上腺癌，并扩散到全身。她9个月大的时候来找我们。经过治疗她完全康复了，现在12岁。



恶性星形细胞瘤

帕梅拉于1987年被诊断为**DIPG/恶性星形细胞瘤**，并在加州大学旧金山分校接受了放疗后她的肿瘤复发了，1988年春天她的医生给了她**3个月**的生命，她决定做抗瘤酮（**ANP**）治疗，经过我们的治疗她的肿瘤消失了**29年**。她得了一种流感，后来发展成肺炎，因之前他在接受**ANP**疗程前的癌症放疗损害了她的免疫力，她去世了。



1994年，特蕾莎被诊断出患有非霍奇金淋巴瘤，在接受抗肿瘤药物治疗时，她原来的医生诊断是她的生命很短暂。但通过ANP抗瘤酮疗法的23年后，她身体仍健康，无癌生存。

非霍奇金淋巴瘤，4期



黛娜在1992年接受了抗瘤酮（ANP）治疗。如今，25年过去了，她已经忘记患了癌症。

转移性乳腺癌



1994年1月，**Shontelle**开始用抗瘤酮治疗恶性星形细胞瘤。**23年过去了，她的肿瘤已经痊愈。**

恶性星形细胞瘤、脑瘤



脑干胶质瘤，脑瘤



2001年，杰森被诊断出患有罕见的脑干神经胶质瘤，并接受了抗神经胶质瘤的抗瘤酮治疗。16年后，他婚姻幸福，没有肿瘤。

- ❖ 2000年之后，FDA在使用抗肿瘤药物治疗不同于脑瘤的癌症的批准上增加障碍。
- ❖ 幸运的是，一种在肝脏中代谢成抗神经拉素AS2-1的药物被FDA批准为处方药。
- ❖ 本品为苯基丁酸盐(PB)。PB以片剂形式给予，但不如静脉注射的抗瘤酮有效。
- ❖ 因此，我们将PB增加了适应症并与基因靶向和免疫疗法以及低剂量化疗联合使用。
- ❖ 许多晚期癌症患者用这种疗法也得到治愈了。

我将继续介绍给大家。

联系我们: a4mchina@126.com, a4mchina@gmail.com



2000年1月，**玛丽**在我们的诊所接受了转移性结肠癌的治疗。她现在已经活了**17年**，没有任何癌症的迹象。

转移性结肠癌